Lane Medical Libra

Differentialdiagnose der Ostitis deformans Paget, der Ostitis fibrosa Recklinghausen, der Schüller-Christian'schen Krankheit und der multiblen Myelome

unter besonderer Berücksichtigung der Röntgenologie des Schädels.

DISSERTATION

zur

Erlangung der Doktorwürde

der medizinischen Fakultät

der Hessischen Ludwigs-Universität zu Gießen

vorgelegt von

HERMANN JOSEF FISCHER

aus Hagen

1936

DISSERTATIONS-VERLAG G. H. NOLTE DÜSSELDORF

Gedruckt mit Genehmigung
der medizinischen Fakultät zu Gießen.

Referent: Prof. Dr. med. Büttner.

Die nachfolgende Arbeit befaßt sich mit den nicht-entzündlichen *) Ostitisformen am Schädel, die wegen ihrer teilweise noch unbekannten Ätiologie und ihres langsamen Verlaufs diagnostisch oft große Schwierigkeiten bereiten. Anhand von Krankengeschichten, Obduktionsbefunden und den charakteristischen Röntgenbildern soll die genauere Erkennung und Unterscheidung der einzelnen Erkrankungen gezeigt werden.

Die nicht-entzündlichen Ostitisformen werden vielfach willkürlich als Ostitis deformans oder als Ostitis fibrosa bezeichnet, ohne damit die Art der Knochenveränderungen genauer zu bestimmen. *Christeller* hat sie wegen ihrer gemeinsamen Züge in den Begriff der *„Osteodystrophia fibrosa Christeller"* zusammengefaßt. *Looser* und *Albertini* dagegen halten diese beiden Knochenerkrankungen pathologisch-anatomisch scharf auseinander als *Ostitis deformans Paget* und *Ostitis fibrosa generalisata Recklinghausen*. Beiden Ostitisformen kommen verschiedene klinische Besonderheiten und wahrscheinlich auch verschiedene Entstehungsursachen zu.

Die *Ostitis deformans Paget* verläuft ausgesprochen chronisch und ist gekennzeichnet durch einen *„überstürzten Umbau"* des Knochengewebes. Das Krankheitsbild zeigt *einerseits Knochenschwund*, der durch eine unregelmäßige, lakunäre Zerstörung infolge Osteoklastenwirkung hervorgerufen ist, *andererseits aber auch geflechtartige Anbauvorgänge* durch die Tätigkeit regellos entstandener Osteoblasten. Diese Knochenveränderungen sind nicht immer nur auf die Knochensubstanz selbst beschränkt, sondern greifen auch oft auf das Knochenmark über, das dann durch Schwinden seiner Zellen und Bildung von Fibroblasten sich in ein festes, faseriges Bindegewebe umwandelt. In diesem können nun durch eingelagerte Osteoblasten wieder osteoide Elemente entstehen, die sich teils erhalten, die teils auch wieder resorbiert werden. Durch diese andauernden Umbauvorgänge an Knochen und Knochenmark kommt es auch *grobanatomisch* häufig zu *weitgehenden Formveränderungen*, die sich aber wegen ihres langsamen Fortschreitens dem Patienten erst relativ spät bemerkbar machen. Oft bringt erst eine plötzlich eintretende *Spontanfraktur* einen Hinweis auf die an der betreffenden Stelle schon weitgehend fortgeschrittene Knochenerkrankung und damit die Diagnose. Infolge der oben geschilderten Art des Knochenumbaus treten hierbei an den Bruch-

*) Die Bezeichnung Ostitis ist nicht nur für entzündliche Knochenerkrankungen gebräuchlich, sondern auch für nicht-entzündliche.

enden keine Splitter oder Zacken auf, sondern es entstehen *reine Querfrakturen*, die das charakteristische „Bild der durchbrochenen, geschälten Banane" zeigen.

Praedilektionsstellen für die Ostitis deformans Paget sind *Femur* und *Tibia, ferner das Schädeldach*, der *Unterkiefer* und die *Wirbelsäule*. Es bietet sich uns folgendes Bild: Ober- und Unterschenkel sind verdickt, plump und verbogen. Die befallene Wirbelsäule sinkt in sich zusammen, häufig bildet sich eine allmählich stärker werdende Kyphose aus. Durch die Knochenveränderungen am Schädeldach wird dieses unregelmäßig verdickt, unsymmetrisch, durchlöchert und zuweilen kautschukartig deformierbar.

Röntgenologisch zeigt der an Ostitis deformans erkrankte Schädel sehr auffällige Veränderungen. Das Schädeldach erscheint verdickt und verwaschen fleckig, wenigstens auf dem Höhepunkte der Erkrankung. Die fleckigen Aufhellungen und Verdichtungen sind unregelmäßig, unscharf, oval oder rundlich.

Mikroskopisch-anatomisch resultiert ein Strukturbild „en merinque", „wie Schaumgebackenes", oder „wie Watte", wie es in der Literatur bezeichnet wird. Die Verdickung des Schädelknochens bleibt lange bestehen; im späteren Verlauf bildet sich eine gleichmäßig feinporige, zuweilen auch dichte, homogene Knochenzeichnung aus.

Die Eigenart der Knochenveränderung bei der Ostitis deformans begünstigt die Ausbildung eines *„praesarkomatösen Gewebes"*, wie es *Albertini, Fedder, Harbitz* und *Speiser* in ihren Arbeiten beschrieben haben. Aus dem praesarkomatösen Gewebe pflegt sich ein echtes Sarkom nur an zwei typischen Stellen herauszubilden, nämlich in den beiden Metaphysenabschnitten von Femur und Tibia. *Speiser* fand eine Sarkombildung in ungefähr 2% seiner zusammengestellten Fälle von Ostitis deformans.

Im folgenden soll ein typischer Fall von Ostitis deformans Paget geschildert werden, der durch Röntgenaufnahmen, Sektion und mikroskopische Untersuchung als Ostitis deformans diagnostiziert wurde.

Heinrich B., 63 Jahre alt, aus Wieseck.

Aufnahme am 13. 2. 34 in die Med. Univ.-Klinik Gießen.

Exitus am 7. 4. 34.

Familienanamnese: Vater in den letzten Lebensjahren geistesgestört. Über Kinderkrankheiten nichts bekannt. Auch sonst angeblich nie ernstlich krank gewesen.

Seit einem Jahr hat Pat. nun Ziehen und rheumatische Beschwerden in allen Gliedern, außerdem Kopfschmerzen mit einem eigenartigen dumpfen Gefühl im Kopf. In letzter Zeit habe sein Gedächtnis auffällig nachgelassen, auch seien starke Sprachstörungen aufgetreten.

Pat. wird von seinen Angehörigen zur Untersuchung in die Klinik gebracht, da ihnen das psychische Verhalten und die schwerfällige Sprache des Pat. so eigenartig erscheinen.

Es handelt sich um einen 63j. Mann in gutem Ernährungszustand. Gesunde Hautfarbe. Schleimhäute gut durchblutet. Lächelnder, etwas stumpfer Gesichtsausdruck. Starke Venenzeichnung auf der Brust.

Kopf: nicht druck- und klopfempfindlich.

Pup.: bds. gleichmäßig rund. Reaktion auf L. und C.: o. B. Horizontaler Nystagmus.

Zunge: feucht. Gebiß: defekt. Rachen: o. B.

Hals: leichte Struma, keine Drüsenschwellungen.

Thorax o. B.

Pulmo: leichte Bronchitis bds.

Cor.: Grenzen nicht verbreitert. Aktion regelmäßig. Dumpfer erster Ton an der Spitze. A 2 verstärkt.

Abdomen: o. B.

Wirbelsäule: kein Stauchungsschmerz.

Extremitäten: freie Beweglichkeit in allen Gelenken.

Hirnnerven: linke Naso-Labialfalte etwas verstrichen, sonst o. B.

Motilität: kein Tremor, keine fibrillären Zuckungen. Keine Atrophie. Tonus: Hypertonie. Koordination nicht gestört. Keine Adiadochokinese. Finger-Nasenversuch: o. B. Kniehackenversuch: o. B. Stark ataktischer Gang. Romberg: neg.Die Reflexe zeigen keine Besonderheiten. Langsame verwaschene, undeutliche Sprache. Mangelnde Konzentration. Erschwerte Wortfindung und Paraphasie, Gedächtnis: schwach.

Die Augenhintergrunduntersuchung ergab: bds. Stauungspapille.

Urin: o. B. Blutsenkung nach Westrgr.: 15/27 mm. R/R = 170/80. Behandlung: symptomatisch, Kalkpräparate.

Die Lumbalpunktionen ergaben: Pandy: +, Nonne: +, keine Zellen, Mikr.: o. B. Die quantitative Eiweißbestimmung wurde damals leider nicht ausgeführt.

Es wurden Röntgenbilder des Schädels gemacht; sie zeigten das **typische Bild der Ostitis deformans Paget,** nach Lufteinblasung nur Subarachnoidal-, keine Ventrikelfüllung.

Unter zunehmender Vasomotorenlähmung und zuletzt bei langsam fortschreitendem körperlichen Verfall und beginnender Bronchopneumonie trat am 7. 4. 1934 der Exitus ein.

Epikrise: **Dem Röntgenbild nach handelte es sich um eine Ostitis deformans Paget, die auf den Schädelknochen beschränkt war.** Die vielseitigen Symptome von seiten des Nervensystems sprachen für eine Einwirkung der Knochenveränderung des Schädels auf das Centralnervensystem, ohne ein bestimmtes Krankheitsbild anzuzeigen.

Die Sektion ergab:

Carcinom der linken Nebenniere mit Übergreifen der carcinomatösen Wucherungen auf die Nierenfettkapsel. Carcinommetastasen in den periaortalen, den tracheo-bronchialen und in den beiderseitigen Halslymphknoten. Carcinommetastasen in der rechten Kleinhirnhemisphäre mit Übergreifen auf die Dura. Carcinommetastasen am rechten Lungenhilus. Haemorrhagische carcinomatöse Perikarditis. Hydroperikard: 1000 cm^3. Geringer linksseitiger Hydrothorax. Eitrige Bronchitis, diffuse Erweiterung der Bronchien in beiden Lungenunterlappen. Struma nodosa partim cystica partim parenchymatosa. Atherosklerose der Aorta. Chronisches substantielles Lungenemphysem. **Ostitis deformans Paget des Schädelknochens.** Rotes blutbildendes Knochenmark im Oberschenkel.

Bei der mikroskopischen Untersuchung des Schädeldaches finden sich **Wucherungen von Knochenbälkchen,** daneben auch **reichlich Osteoklasten; das Knochenmark besteht zum größten Teil aus spindeligen Bindegewebszellen.**

Diagnose: **Ostitis deformans Paget.** Kein Ca im Schädelknochen.

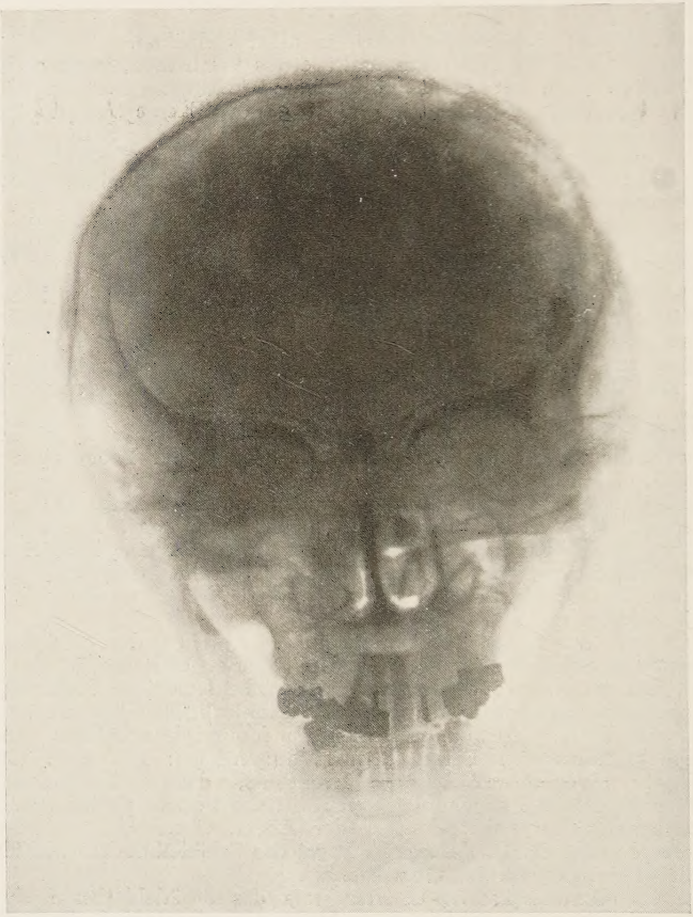

Man erkennt deutlich die watteähnlichen Verdickungen des Schädeldaches. Die Veränderungen sind charakteristisch für Ostitis deformans Paget.

Ostitis deformans Paget.

Im Gegensatz zur Pagetschen Erkrankung, die *meist nur einige wenige Knochen* betrifft, greift die *Ostitis fibrosa generalisata Recklinghausen das ganze Knochensystem an. Recklinghausen* hat zuerst das Bild dieser Knochenerkrankung beschrieben und faßte sie zunächst als eine Abart der Osteomalazie auf. Bald wurde aber die Ostitis fibrosa als eine ganz selbständige Krankheit *endokriner Natur* erkannt. *(Askanazy, Pick).* Man fand in einer größeren Anzahl von Fällen *Epithelkörperchentumoren,* meist *Hyperplasien* und *Adenome,* und konnte *nach Exstirpation* dieser vergrößerten Epithelkörperchen eine auffallende *Besserung* und mitunter Heilung beobachten.

Die Krankheit beginnt meist mit einer fortschreitenden Knochenatrophie. Anschließend daran erfolgt die Zerstörung von der Markhöhle aus. Das Knochenmark wird in Bindegewebe umgewandelt, das selbst wieder weiteren Veränderungen unterliegt. Es kommt zu sekundären *Entartungsvorgängen* und *Wucherungen.* Teils bilden sich Erweichungen und Blutungen, die zu *Cysten* mit dünnem oder dickerem Inhalte führen; teils kommt es zur Bildung von *kleinen,* scharf abgesetzten *Wucherungsherden.* Aus letzteren entstehen häufig *Riesenzellen- und Spindelzellensarkome,* die wegen ihres reich-

lichen Blutfarbstoffes als sogenannte *„braune Tumoren"* bezeichnet werden. Wegen dieser Entartungsvorgänge bezeichnete man die Recklinghausensche Knochenerkrankung auch als *„endokrine Osteoporose mit multiplen Cysten und Riesenzellentumoren"*. Es kommt zu *Verbiegungen* und *Verunstaltungen* der befallenen Knochen, manchmal auch zu Infraktionen und Brüchen.

Die Ostitis fibrosa tritt am häufigsten bei Frauen im 2.—4. Lebensdecenium auf und führt oft infolge der malignen Entartungen zu allgemeinem Körperzerfall und zum Tode. In leichteren Fällen kann die Erkrankung heilen, *ohne* daß Deformierungen der Knochen zurückbleiben. Die Cysten und Riesenzellentumoren können im Verlaufe von Jahren langsam verschwinden und zeigen dann *röntgenologisch dichtere Schatten in der Knochenstruktur*.

Der Schädel zeigt bei der Ostitis fibrosa Recklinghausen regelmäßig Veränderungen, die schon *makroskopisch* gut zu sehen sind. Es zeigen sich *kleine, unregelmäßige, flachbuckelige Verdickungen*. Im Knochenschnitt sieht man oft auch *kleine Knochenauftreibungen mit eingelagerten Cysten*.

Auf dem *Röntgenbild* erscheint das Schädeldach als *verdickt, porös und aufgelockert*. Vereinzelt sind kleine, feinfleckige, schärfer conturierte Verdichtungen darin zu sehen. Die Knochenkortikalis ist meistens an der Stelle der Erkrankung *sehr dünn*. Im Gegensatz zur Pagetschen Erkrankung ist die *Auflockerung der Knochenstruktur* bei der Ostitis fibrosa im allgemeinen *feinporiger und feinwabiger*.

Die klinischen Symptome der Ostitis fibrosa sind so uncharakteristisch, daß eine sichere Diagnose auf Grund der klinischen Befunde allein nicht gestellt werden kann. Zwar haben *Looser* und *Bergmann* in mehreren ihrer Ostitis fibrosa-Fällen eine *Erhöhung des Blutcalciumspiegels* gefunden und ihm diagnostischen Wert beigemessen. Andere Autoren haben aber niedrige Blutcalciumwerte gefunden, sodaß der Bestimmung des Blutkalkspiegels kein allzugroßer Wert beizumessen ist.

Als typisches Beispiel für die Ostitis fibrosa Recklinghausen die nachfolgende Krankengeschichte.

Heinrich H., 26 Jahre alt, aus Bad-Nauheim.

Vom 17. 4. 34 bis 29. 5. 34 in der Med. Univ.-Klinik Gießen.

Familienanamnese: o. B. Als kleines Kind Masern und Mumps gehabt. Sonst angeblich nie ernstlich krank gewesen. Vor einem Jahr verspürte Pat. beim Arbeiten starke Schmerzen in der linken Leistengegend. Vom behandelnden Arzt wurden Röntgenaufnahmen gemacht, die aber keinen pathologischen Befund ergaben.

Vor zwei Monaten nun hatte Pat. erneut stärkere Schmerzen im linken Bein, die besonders zum Kniegelenk hin zogen. H. wurde deswegen in die hiesige Orthop. Klinik eingewiesen, wo man ein **Riesenzellensarkom der linken Tibia** feststellte und es operativ entfernte.

Pat. wurde zur weiteren Nachbehandlung (Röntgentiefenbestrahlungen) der Med. Klinik überwiesen.

Mittelgroßer Mann in sehr reduziertem E.Z. Haut und sichtbare Schleimhäute ausreichend durchblutet. Kein Exanthem, keine Oedeme.

Kopf: kein Druck- und Klopfschmerz. Trigeminusdruckpunkte: frei. Fazialis: o. B. Augenbewegungen und Pup.: o. B. Rachen: o. B.

Hals: keine Struma, keine Drüsenschwellungen.

Thorax: o. B. Pulmo: o. B. Cor: o. B. Abdomen: o. B.

Wirbelsäule: Brustteil kyphotisch, rechts konvex. Brustlendenteil kurzbogig skoliotisch, untere Lendenwirbelsäule lordotisch. Brustwirbelsäule ziemlich frei beweglich, der skoliotische Teil der Wirbelsäule ist weitgehend fixiert. Beim Aufheben eines Gegenstandes läßt sich Pat. in den Knien herab.

Extremitäten: Arme frei beweglich. Linkes Bein kann aktiv nur mühsam gehoben werden, dabei Schmerzangabe.

Z.N.S.: o. B.

Der Blutdruck betrug nach R/R =120/70. WaR.: negativ. Urin: o. B. Blutsenkung nach Westergreen: 53/75 mm. Der Reststickstoff: 28 mg%. Die Kalkspiegelbestimmung am 11. 5.: 9 mg%, war also eher niedrig. Das Blutbild zeigte außer einer leichten Leukocytose von 10 400 keine Abweichungen der normalen Werte.

Pat. erhielt Röntgentiefenbestrahlungen. Am 29. 5. 34 wurde er auf eigenen Wunsch, nicht geheilt, entlassen.

Während der Behandlung wurden verschiedene Röntgenbilder gemacht. Die **Aufnahme des Schädels allein** wies starke Veränderungen der Knochenstruktur auf, die röntgenologisch als **Ostitis fibrosa** zu erkennen waren.

Ostitis fibrosa Recklinghausen.

Das Schädeldach ist verdickt und aufgelockert in allen seinen Abschnitten, besonders am Hinterhaupt. Die übrigen Schädelknochen zeigen eine poröse, feinfleckige Zeichnung durch zahlreiche kleine Verdichtungen. Die Sella erscheint, ebenso wie der umgebende Bogen der mittleren Schädelgrube, verdünnt. Man hat den Eindruck, daß der Unterkiefer ebenfalls eine geringe feinfleckige Zeichnung aufweist.

Der Ostitis deformans Paget sehr nahestehende Knochenaffektion ist die *Schüller-Christiansche Erkrankung*. Sie ist eine *ossäre Form der Xanthomatose* und bildet deshalb ein besonderes Krankheitsbild. Sie kommt schon im Kindesalter vor, kann aber auch bis in das sechste Lebensdecenium hinein reichen. Vorwiegend befällt sie das männliche Geschlecht. Es zeigen sich hierbei sehr auffallende Knochenveränderungen besonders am Schädel. *Schüller* hat zuerst für diese Schädelveränderungen den Ausdruck *„Landkartenschädel"* geprägt. *Hand* und auch *Christian* fanden bei dieser Erkrankung das *Symptomentrias: große Schädeldefekte, Diabetes insipidus* und *Exophthalmus*.

Konstant sind die Schädeldefekte, inkonstant die beiden anderen Symptome.

Der Diabetes insipidus tritt dann auf, wenn das lipoidzellig hyperplasierende Mark des Keilbeinkörpers auf die Dura übergreift und den Hypophysenstiel, den Boden des 3. Ventrikels und die Kapsel der Hypophyse oder die Hypophyse selbst infiltriert. *Schüller* beobachtete, daß an Stelle des Diabetes insipidus auch eine *Dystrophia adiposogenitalis* eintreten kann.

Wie oben gesagt, zeigen sich bei der Schüller-Christianschen Krankheit sehr charakteristische Schädeldefekte. *Röntgenologisch finden sich hier scharf begrenzte, bohnen- bis handtellergroße* zum Teil confluierende *Aufhellungen*, die durch Knochenerweichungen hervorgerufen sind. Sie sind meist rundlich, seltener mehr oder weniger zackig. Charakteristisch ist, daß neben diesen Erweichungsherden Stellen mit *Knochenanbau völlig fehlen*.

Ein typischer Fall eines Landkartenschädels ist der nachstehende. Die Erkrankung zeigt sich hier in den ausgesprochen charakteristischen Knochenveränderungen am Schädel. Störungen von seiten der Hypophyse sowie Exophthalmus konnten bei vorliegendem Krankheitsfall nicht festgestellt werden.

Josef St., 47 Jahre alt, aus Ellar.

Patient befand sich vom 18. 3. bis 22. 3. 1930 zur Begutachtung (Kriegsrente) in der Med. Univ.-Klinik Gießen.

Pat. gibt an, vor dem Kriege nicht ernsthaft krank gewesen zu sein. St. wurde 1915 als Ersatzreservist eingezogen. 1916 wurde er von einer Mine verschüttet und hat zwei Tage ohne Besinnung im Lazarett gelegen. Starke Quetschung von Rückenmark, Brust und Bein, außerdem Brustverletzung durch Granatsplitter. 1917 wurde St. mit 33⅓% Rente aus dem Heeresdienst

entlassen. Wegen Erhöhungsantrag zur Beobachtung in die Klinik eingewiesen.

Pat. klagt über Atembeschwerden und Schmerzen in der Brust, die ihn in der letzten Zeit hinderten, seinem Berufe als Maurer nachzugehen.

Seit mehreren Jahren klagt er auch über **starke Kopfschmerzen,** die nachts besonders stark sind. **Seit etwa 6 Jahren** bemerkt nun Pat., daß sein **Schädel an manchen Stellen weich geworden ist,** und sich sogar **Dellen eindrücken** lassen. St. führt die ihm auffällige Schädelveränderung auf die Verschüttung im Kriege zurück. Infektio venerae wird negiert.

Befund: Es handelt sich um einen 172 cm großen und 77 kg schweren Pat. von leidlich gesundem Aussehen. Gesicht und Lippen vielleicht eine Spur cyanotisch.

Augen: linke Pup. Spur entrundet. Pupillenspiel bds.: o. B.

Mund: o. B. Rachen: o. B. Zunge feucht, nicht belegt.

Hals: keine Drüsen, keine Struma.

Thorax: gut gewölbt, beweglich.

Wirbelsäule: etwas runder Rücken, kein Stauch- und Klopfschmerz.

Schädel: im Bereiche des linken Scheitelbeines sowie oben in der Mittellinie und hinten rechts an der Grenze zwischen Scheitel- und Hinterhauptsbein bis zu handtellergroße Knochendefekte. Über der rechten Schläfe eine **fünfmarkstückgroße fluktuierende (schwappende) Schwellung.**

Es wurden Röntgenbilder des Schädels gemacht, wovon Abbildungen und Beschreibung folgen.

Extremitäten sind freibeweglich. Trockenes, stark pigmentiertes Ekzem am linken Unterschenkel.

Die Reflexe sind normal auslösbar; keine krankhaften Reflexe. Bei der

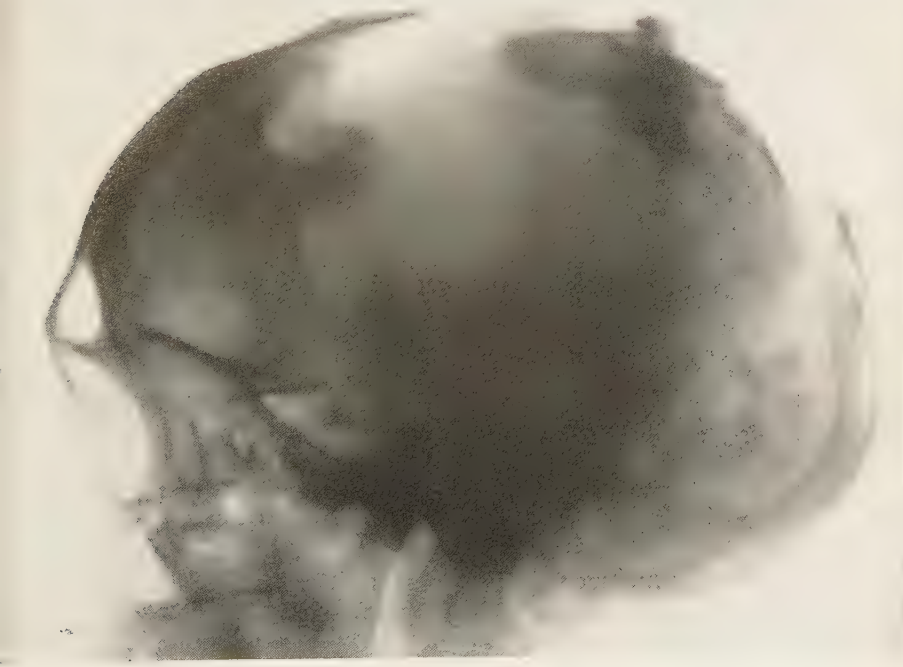

Landkartenschädel.

Prüfung des Rombergschen Zeichens zeigt sich starkes Schwanken. Die klinischen Untersuchungen der Lungen ergaben eine bestehende Bronchitis. Röntgenologisch wurde ein etwa 1 qcm großer Schatten (Granatsplitter) im Herzschatten festgestellt, der mit dem Herzen festverbacken ist.

Abdomen: o. B. Temp. 37,1. R/R = 120/60. Urin: o. B.

Die Blutsenkung nach Westergreen beträgt: 40 mm. WaR im Blut wie auch im Liquor negativ. Goldsol- und Mastixkurve sind normal.

Pat. wurde am 22. 3. 1930 nach erfolgter Begutachtung nachhause entlassen.

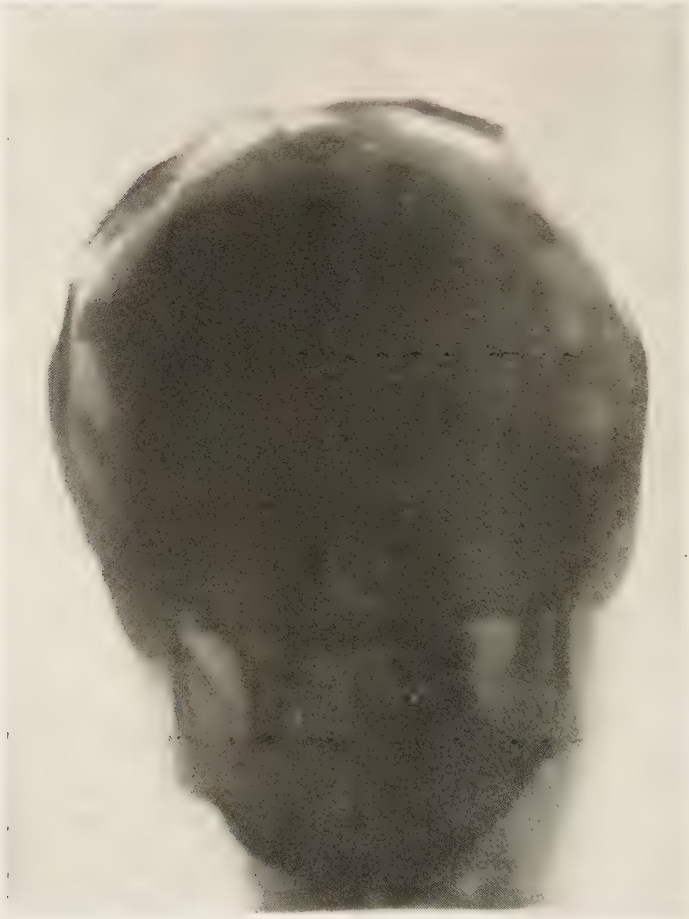

Landkartenschädel.

Auf den Aufnahmen des Schädels sieht man im Bereiche des Schädeldaches große, rundliche, unregelmäßige, größtenteils miteinander confluierende Schattendefekte. Besonders ausgeprägt sind diese im Bereiche der Scheitelbeine. Reaktive Verdickungen des Schädels sind nirgends erkennbar.

Wir haben soeben gesehen, welche außerordentliche Knochenveränderungen die drei geschilderten Krankheiten zeigen können. Differentialdiagnostisch ist die Erkennung zweier noch folgender Krankheiten wichtig, die im Gegensatz zu den früheren durch *maligne Knochengeschwülste* bezw. *-metastasen* gekennzeichnet sind.

Hier zunächst das Krankheitsbild der *multiplen Myelome*, das unter den malignen Knochengeschwülsten eine besondere Stellung einnimmt. In der Literatur wird diese Knochenaffektion auch als *Kahlersche Krankheit* bezeichnet.

Das multiple Myelom ist eine seltene Krankheit, die meist in den 40er Jahren auftritt, und deren Erkennung wegen der unklaren klinischen Symptome äußerst schwierig ist. Bei dieser Erkrankung zeigen sich häufig starke, wenig beeinflußbare *Anaemien*, als deren Ursache in den meisten Fällen erst bei der Obduktion sich ein multiples Myelom herausstellt. Deswegen wurden sie bisher auch in das Gebiet der *kryptogenen Anaemien* gezählt, obwohl ihnen eine besondere Bedeutung und Stellung zukommt. So berichtet *Spiller* in seinen neueren Arbeiten anhand von Fällen sog. kryptogener Anaemien über Möglichkeiten einer genaueren Differenzierung dieser eigentümlichen Knochenerkrankung.

Das multiple Myelom besteht in einer *außergewöhnlich schnellen Knochenmetastasierung*, besonders *in den Wirbeln, den platten Knochen* und dem *Schädeldach*. Die Erklärung für das *schlagartige Abfallen* der roten Blutwerte liegt in der Eigenart der Myelomerkrankung zugrunde, daß die Krankheit nicht von einem Primärtumor als Zentrum ausgeht, sondern auf einmal *lähmungsartig das gesamte Knochenmark* befällt. Die Entartung geht meistens von den *Stammzellen der Blutelemente* aus; man spricht dann histologisch von der *plasmocytären Form*. Es zeigen sich *schnellwachsende osteolytische Herde*, denen aber *keine reaktiven Knochenneubildungen* folgen.

Auch sonst zeigen sich große Veränderungen und Umstellungen im Organismus. *A. Magnus-Lewy* fand in einer größeren Anzahl von Myelomfällen *drei große Störungen des Eiweißhaushaltes:*

1. *eine außerordentliche Produktion von Bence-Jones-Eiweiß* (aber nur in 50% nachweisbar),
2. *eine Amyloidsteigerung* (in 20%)

und 3. *eine Anhäufung der normalen Eiweißstoffe im Blut.*

Ask Upmark, Jores u. a. fanden außerdem im Blute der Myelomkranken regelmäßig eine *Erhöhung des Blutcalciumspiegels*, die ihrer Meinung nach aber *keineswegs diagnostisch verwertbar* ist, da ja auch bei Ostitis fibrosa und allgemeiner Carcinose eine Kalkerhöhung im Blut zu finden ist.

Im nachfolgenden ersten Fall N. wurden keine erhöhten Werte gefunden, dagegen zeigten sich bei Pat. Gr. auffallende Schwankungen des Blutcalciumspiegels, worauf nachher noch besonders eingegangen werden soll.

Diagnostisch noch wichtig ist das Initialsymptom der *„Berührungsfurcht"*, die oft fälschlicherweise als Rheumatismus gewertet

wird. Die Prognose der multiplen Myelomerkrankung ist sehr schlecht, meistens führen andere hinzukommende Komplikationen (Uraemie, Pneumonie) den Exitus herbei.

Röntgenologisch sieht man Erweichungsherde, d. h. runde bis ovale *Aufhellungen* von Bohnen- bis Pflaumengröße. Im weiteren Verlaufe können diese osteolytischen Herde *miteinander confluieren.* An einigen Stellen sind *Auftreibungen der Corticalis* sichtbar. Charakteristisch ist die *scharf umschriebene Lokalisation und Erweichung.*

Die beiden jetzt zu besprechenden Fälle sind durch Röntgenbilder und Sektionen als multiple Myelome sichergestellt.

Frau Margarete N., 46 Jahre alt, aus Wetzlar.

Am 15. 4. 1935 Aufnahme in der Med. Univ.-Klinik Gießen. Exitus am 2. 5. 1935.

Familienanamnese: o. B. Als kleines Kind Masern gehabt; sonst früher nie ernstlich krank gewesen. Menarche mit 14 Jahren. 3 normale Geburten. Vor 5 Jahren leichte Gallenblasenentzündung.

Vor ½ Jahr sind **plötzlich starke Schmerzen im Rücken** aufgetreten, die sich auf Nacken und Brust ausgedehnt haben. Die Schmerzen waren manchmal stärker und auch wieder schwächer. Seit 6 Wochen kann Pat. **nicht mehr stehen und sitzen,** liegt seitdem dauernd im Bett, da dadurch die Schmerzen etwas erträglicher werden.

Am 15. 4. 35 wurde Pat. in die Klinik aufgenommen.

Befund: mittelgroße, etwas adipöse Pat. Psychisch geordnet, unauffällig. Haut gelblich, sichtbare Schleimhäute gut durchblutet. Keine Oedeme, kein Exanthem.

Kopf: keine Druck- und Klopfempfindlichkeit. Nervenaustrittsstellen nicht druckempfindlich.

Augen: Beweg. frei, kein Nystagmus. Pup.: mittelweit, r.l. Reaktion auf L. und C. normal.

Mundhöhle: Zunge feucht, belegt, wird gerade heraus gestreckt. Zähne gepflegt, unten Paradentose. Rachen: o. B.

Hals: keine Struma, keine vergrößerten druckempfindlichen Lymphdrüsen.

Wirbelsäule: Gibbus der B.W.S. **Im Bereiche der mittleren und unteren Brustwirbel sehr starke Schmerzhaftigkeit beim Klopfen, sehr starker Stauchschmerz, Spontanschmerz beim Aufsetzen.**

Cor und Pulmo: o. B.

Extremitäten: keine Atrophie. Aktive und passive Beweglichkeit: frei.

Urin: o. B. R/R = 140/85. Blutsenkung nach Westgr. **150 mm. Das Blutbild zeigt eine ausgesprochene sekundäre Anaemie. Die mehrmaligen Blutcalciumbestimmungen ergaben Werte von: 16,25 mg%** (23. 4.) und **14,5 mg%** (26. 4.). Am 1. 5. wurde der Calciumgehalt des Urins mit 48 mg% festgestellt. Die Tagesausscheidung betrug: 240 mg.

Der Bence-Jones Eiweißkörper war bei mehrmaliger Kontrolle im Urin nicht festzustellen.

Röntgenbericht vom 22. 4. 35: Auf den Röntgenaufnahmen des **Thorax, des Schultergürtels und des Schädels sieht man, daß alle Knochen hochgradig atrophisch und von fleckigen Aufhellungen durchsetzt sind.** Man wird nach diesen Bildern am ehesten an eine Systemerkrankung denken (Multiple Myelome).

Behandlung: Narkotika, Cardialeptica, Kalk und Röntgenbestrahlungen. Es trat langsam eine zunehmende Herz- und Kreislaufschwäche ein, am 2. 5. 1935 der Exitus.

Die Sektion am 3. 5. ergab folgende Diagnose:

Multiple Myelome des Skelettsystems, besonders im Bereiche der Wirbelkörper, ferner im Schädeldach, in der Schädelbasis, in den Rippen, im Sternum, im knöchernen Becken und im Oberschenkelknochen. Hochgradiger **Knochenschwund** der Wirbelsäule, der Rippen und des Sternums. Kalkinfarkte der Nieren. Katarrhalische Tracheo-Bronchitis. Cholelithiasis. Adipositas des Pankreas. Geringe alte peritoneale Verwachsungen im Bereiche der Gallenblase und des Appendix.

Das Schädeldach ist längsoval, symmetrisch, mittelschwer, es läßt sich leicht von der Dura absprengen. **Im Schädeldach finden sich mehrere reiskorn- bis erbsengroße dunkelblaurote Herde,** die durchschimmern, teils dicht unter der Oberfläche liegen, und in deren Bereich **der Knochen fehlt.**

Bei der mikroskopischen Untersuchung des Knochenmarkes der Wirbelkörper und des Oberschenkels finden sich zwischen dem Fettmark eingestreut sehr reichlich Herde, die großtenteils aus **plasmazellulären Elementen** bestehen; dazwischen finden sich auch Myeloblastenformen und Myelocyten, einige eosinoph. Myelocyten, dazwischen auch einige Lmphocyten, außerdem finden sich einige kernhaltige rote Blutkörperchen.

Diagnose: **Multiple Myelome.**

Multiple Myelome.

Man erkennt auf der Aufnahme osteolytische Herde, die zum Teil miteinander confluieren. Die Abgrenzung gegen das normale Knochengewebe ist scharf conturiert. Außerdem zeigen sich kleine kortikale Auftreibungen.

Frau Philippine Gr., 57 Jahre alt, aus Frankfurt.

Am 2. 6. 1934 in die Med. Univ.-Klinik Gießen aufgenommen. Am 29. 8. 1934 Exitus.

Familienanamnese: Mutter mit 41 Jahren an Magenkrebs gestorben. Ein Bruder in der Nervenklinik.

Als kleines Kind Masern gehabt, war immer etwas bleichsüchtig. Im Herbst 1918 Kopfgrippe. 1919 Cervicitis und Urethritis genorrhoica. Zwei normale Geburten.

Im Winter 1928 wieder heftige Grippe; dabei heftige Kopfschmerzen, Kopfhitze und Husten. Sie gab an, daß sie seitdem jedes Jahr im Winter dieselben Krankheitserscheinungen hatte.

Auch im Februar dieses Jahres wieder erkrankt, aber heftiger als sonst. Husten mit Auswurf und **starke Schmerzen unter dem rechten und linken Schulterblatt,** die sich allmählich auf den ganzen Rücken, die rechte Seite und Leistenbeuge erstreckten. **Der Hausarzt behandelte sie auf Rheumatismus.** Seit 5—6 Tagen bestanden ziehende Schmerzen im ganzen Unterleib. Obstipation, dann in den letzten Tagen dauernd Durchfälle. Gewichtsverlust.

Es handelte sich um eine 57j. hochgradig kachektische Frau in desolatem Zustand. Auffallende Blässe der Schleimhäute und des Gesichtes, mit cyanotischem Unterton.

Kopf: nicht druck- und klopfempfindlich.

Pup.: bds. gleichweit und rund; Reaktion: o. B.

Mund: ausgedehnte Zahnkaries, Alveolarpyrrhoe, Zunge: belegt.

Thorax: schmal, schlank.

Die Untersuchung der Lungen ergab eine bestehende Tracheo-Bronchitis, leichtes Emphysem.

Das Herz war etwas nach rechts dilatiert. Töne: rein. Aktion: irregulär. R/R = 90/70.

Abdomen: meteoristisch aufgetrieben. Tymp. Klopfschall.

Extremitäten: freie Beweglichkeit in allen Gelenken. Stark atrophische Muskulatur mit schlechtem Muskeltonus. Leichtes Oedem an beiden Unterschenkeln.

Sehnenreflexe: auslösbar.

Urin: Spur Eiweiß und einzelne hyal. Zzlinder.

Im vereinzelt Erbrochenen ist freie HCl bis +15 nachweisbar. Die Blutsenkung nach Westrgr. zwischen 140 und 160 mm.

Der Bence-Jones Eiweißkörper war im Urin nicht nachweisbar. Schwere sekundäre Anaemie, zuletzt nur noch 5 gr = 38% Hb.

Die Blutcalciumbestimmungen ergaben sehr verschiedentliche Werte, die ich besonders wegen des Reagierens auf die **A.T.10**-Behandlung hier genauer aufzeichne:

Die Blutcalciumbestimmung ergab am:

18. 6.	12,5 mg%
8. 7.	8,6 mg%
14. 7.	7,7 mg%

Jetzt setzte die Behandlung mit A.T.10 ein, wovon zunächst 30 Tropfen und später 100 Tropfen gegeben wurden. Am 21. 7., nach dem erneuten Anstieg des Blutcalciums, wurde die Behandlung abgebrochen.

Der Calciumgehalt des Blutes war am:

19. 7.	6 mg%
21. 7.	12 mg%
22. 7.	15 mg%
29. 7.	16 mg%
und am 31. 7.	13 mg%

Röntgenbericht vom 19. 6. 34: Die Beckenaufnahme, die wegen hochgradiger Luftblähung der Därme nur in beschränktem Maße zu verwerten ist, zeigt **multiple erbsen- bis walnußgroße, scharf begrenzte Aufhellungen in der ganzen Knochenstruktur, besonders an beiden Schambeinästen und an der rechten Beckenschaufel. Ähnliche Veränderungen sieht man auch auf den Aufnahmen des Schädels. Wegen der Schärfe der Konturen und des Fehlens osteoplastischer Veränderungen wird man sofort an multiple Myelome denken.**

Symptomatische Behandlung. Kalkgaben und A.T. 10. Nach anfänglich vorübergehender Besserung wurde das Befinden immer schlechter. Es bestand zuletzt eine Obstipation magna und in ihrer Folge eine Darmblutung. Pat. starb an allgemeiner Körperschwäche.

Sektionsbericht vom 29. 8. 1934:

Multiple Myelome des Schädels, des Sternums, der Wirbelkörper, des Femurs und des knöchernen Beckens. Hochgradige Abmagerung. **Sekundäre Anaemie.** Fleckförmige Verfettung und braune Atrophie der Herzmuskulatur. Atrophie und hochgradige Haemosiderinablagerungen in der Milz. Geringe Tracheo-Bronchitis. Chronisches substantielles Lungenemphysem. Dilatation des rechten Ventrikels. Braune Atrophie und Stauung der Leber. Zahlreiche Schleimhaut-Decubitalgeschwüre im Rektum.

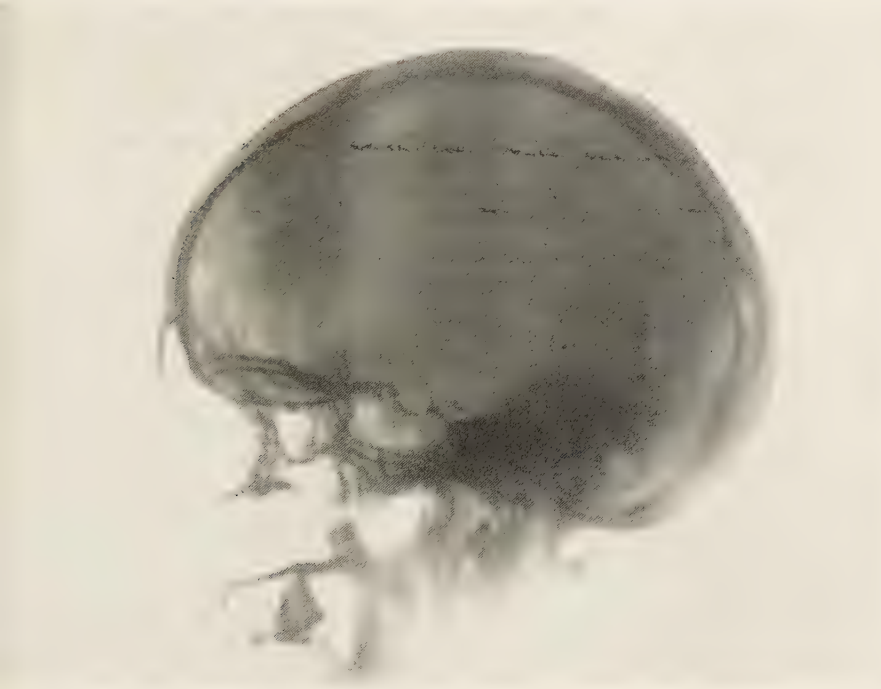

Multiple Myelome.

Man erkennt deutlich die typischen Myelomknoten.

Eingangs der Besprechungen über die multiplen Myelome ist dort besonders betont worden, daß das multiple Myelom im Gegensatz zu den anderen malignen Knochengeschwülsten nicht von einem Primärtumor ausgeht, sondern auf einmal schlagartig das gesamte Knochensystem befällt. Mit der Schilderung des Krankheitsbildes der *Struma maligna (Copeland)* soll hier die Metastasierungsart der übrigen malignen Knochengeschwülste gezeigt werden.

Die *Struma maligna* ist eine nicht ganz seltene *Entartung der Schilddrüse mit nachfolgender Metastasierung.* Lieblingssitz der Metastasen sind die Knochen von *Wirbel, Rippen, Sternum und Schädeldach.* Es handelt sich hierbei um eine *Einschwemmung von Krebszellen in das Knochenmark,* wo sie zu Knoten heranwachsen oder diffus das Knochenmark durchsetzen. Von hier aus erfolgt auf dem *Blutwege die Verschleppung in die Compacta und das Periost.* Die Metastasen haben eine *ausgesprochen destruktive Wirkung,* wobei die Krebszellen *selbst nicht den Knochenabbau besorgen,* sondern die Zellen ihres *bindegewebigen Stromas,* die aus dem *osteogenen Gewebe des Markes und des Periostes* stammen. Aus diesem Grunde *können die Stromazellen* auf den Reiz der eingelagerten Krebszellen hin *neue ungeordnete Knochenelemente bilden (Axhausen).*

Röntgenologisch weisen sie sich dann als kleine aufgesetzte Zacken aus. Man findet dann auf dem Röntgenbild einen mehr oder weniger großen Knochendefekt mit unregelmäßiger, zackiger Knochenapposition.

Ein Krankheitsfall von Struma maligna, der durch einen großen Knochendefekt des Schädeldaches gekennzeichnet, sei im folgenden angeführt.

Frau Katharina G., 46 Jahre alt.

Vom 15. 3. 1935 bis 11. 4. 1935 in der Med. Univ.-Klinik Gießen.

Familienanamnese: o. B. Als kleines Kind nicht ernstlich krank gewesen. Menarche mit 16 Jahren, Menstr. regelmäßig bis vor 2 Jahren, seitdem unregelmäßig, 4 normale Geburten.

Ende 1930 klagte Pat. über starke Atembehinderung; im Februar 1931 Strumaoperation in Würzburg. Im November 1931 tritt eine „Nervenentzündung" auf. Im Jan. 1933 zeigen sich Prozesse an der Wirbelsäule, die bestrahlt werden, im April desselben Jahres Operation einer **Kopfgeschwulst unter der Schädeldecke.** Im Juni 1934 tritt eine **Spontanfraktur des linken Oberschenkels** auf, die durch eine **Geschwulst** bedingt ist. Der Bruch wird unter Verkürzung des Beines zur Ausheilung gebracht. Nicht lange danach treten starke Schmerzen in der linken Hüftgegend und an den Rippen auf.

In der hiesigen Chir. Klinik wird durch eine **Probeexcision** von der linken Hüfte eine **Knochenmetastasierung einer Struma maligna festgestellt.**

Am 15. 3. 1935 wird die Pat. zur Röntgenbestrahlung in die Med. Klinik überwiesen.

Es handelte sich um eine Frau in mittlerem Alter, in reduziertem E. und K.Z. Sie **konnte weder sitzen noch stehen.** Haut und sichtbare Schleimhäute schlecht durchblutet. Keine Oedeme, kein Ikterus.

Kopf: **auf dem Schädel gänseeigroßer, prall elastischer Tumor. Kein Druckschmerz.** Nervenaustrittsstellen nicht druckempfindlich. Augen: o. B. Kein Strabismus. Mundhöhle: o. B.

Hals: Keine Drüsenschwellungen, keine Struma. Narbe eines Kocherschen Kragenschnittes.

Thorax: flach, Muskulatur und Fettgewebe stark reduziert. An der linken Thoraxseite **hühnereigroßer Tumor.**

Cor: leicht nach beiden Seiten vergrößert, systolisches Geräusch über allen Ostien, am lautesten über Mitralis. Aktion: **regelmäßig.**

Pulmo: soweit feststellbar, Grenzen an normaler Stelle, gut verschieblich. Perk. und auskult. kein pathol. Befund.

Abdomen: Bauchdecken weich, nicht druckempfindlich. Hepar: o. B. Milz: o. B. Am Darmbeinkamm **Tumor** mit Excisionswunde.

An der Wirbelsäule in Höhe des 8. Brustwirbels **eigroßer Tumor** zu fühlen, wie auch am linken Oberschenkel.

Die mehrmaligen Grundumsatzbestimmungen ergaben Werte von +17% bis +20%.

R R = 100/65. Blutsenkung: 20/51 mm. WaR im Blut: neg. **Der Nachweis des Bence-Jones Eiweißkörpers ergab negatives Ergebnis.** Das Blutbild zeigte keine bemerkenswerte Verschiebungen.

Auf Grund der Röntgenbilder wurden festgestellt:

Ausgedehnte Knochenmetastasen im Bereiche der Schädeldecke, der Brustwirbelsäule, des Beckens (linke Beckenschaufel) und des linken Oberschenkels.

Diagnose: **Struma maligna mit Metastasen.**

Auf die Röntgenbestrahlungen hin ließen die Schmerzen etwas nach. Pat. wurde am 11. 4. 1935 ohne Besserung nachhause entlassen.

Struma maligna.

Man sieht auf dem Scheitel des Schädeldaches einen fast handtellergroßen, unregelmäßig begrenzten Knochendefekt. Kleine Zackenbildung.

Nach Durchsicht der vorliegenden Krankengeschichten und Ausführungen über die einzelnen Krankheitsformen ist zusammenfassend zu sagen, daß die Erkennung und Diagnostizierung auf Grund der klinischen Symptome allein sehr schwierig, manchmal sogar unmöglich ist. Man hat versucht, im Kalk- und Eiweißstoffwechsel, in der Blutsenkung, im Nachweis des Bence-Jones-Eiweißkörpers, im Grundumsatz u. a. m. eine sichere Beziehung und Formel zur Diagnose der einzelnen Ostitisformen zu finden. Man hat in den Untersuchungsergebnissen aber nur eine gewisse Wahrscheinlichkeit gefunden, die keineswegs für eine sichere Diagnose ausreicht.

Im Gegensatz dazu zeigen die beigefügten Röntgenbilder sehr charakteristische Merkmale. Die Veränderungen am Knochen sind bei den einzelnen Krankheitsformen röntgenologisch so augenfällig und imprägnant, daß, in Verbindung mit den vorliegenden Untersuchungsergebnissen, die sichere Diagnose gestellt werden kann. Das gilt aber nur für die Fälle, in denen die Krankheit schon zu Knochenveränderungen geführt hat. Meistens sind aber die röntgenologischen Veränderungen schon sehr früh nachweisbar, in manchen Fällen sogar, bevor der Patient eigentlich etwas von seiner Krankheit merkt. Danach ist also unbedingt zu fordern, daß bei Verdacht auf Bestehen einer nicht-entzündlichen Ostitiserkrankung Röntgenaufnahmen besonders der Knochen gemacht werden, an denen am ehesten röntgenologische Veränderungen vermutet werden oder bereits praediziert sind; zu letzteren gehört vor allem der Schädel.

Krankheit:	Ostitis deformans Paget	Ostitis fibrosa Recklinghausen	Multiple Myelome	Morbus Schüller-Christian	Struma maligna
Charakteristisch:	fibröse Umwandlung des Knochenmarkes, Knochenresorption, kalkarme Neubildung, Verdickung des Knochens, Spontanfraktur.	multiple Cystenbildung, fibröse Umwandlung des Knochenmarkes, Knochenabbau ohne Knochenneubildung, Spontanfraktur.	Weichwerden der Knochen infolge Kalkarmut, Metastasen, keine Knochenneubildung, sek. Anaemie, Eiweißstörungen, Spontanfraktur.	ausgedehnte Knochenerweichungen, keine Knochenneubildung, keine Verdickung am Rande, Symptomentrias.	Kn.-metastasen, Erweichungsherde, manchmal Knochenneubildung.
Ursache:	unbekannt	endokrin? Epithelkörperchen?	Entartung der Plasmazellen des Blutes	ossäre Form der Xanthomatose	Verschleppung von Krebszellen
Knochenabbau:	+	++	++	+++	++
Knochenanbau:	+	∅	∅	∅	(+)
Praedilektionsstellen:	Schädel, Wirbelsäule, Becken, Femur, Tibia	Schädel, Humerus, Becken, Femur, Tibia	Schädel, Wirbelsäule, Sternum, Rippen	Schädel	Schädeldach, Rippen, Wirbel
Röntgenologisch:	am Erkrankungsort fehlt die normale Knochenstruktur, die Struktur ist unregelmäßig, weitmaschig, völlig aufgelockert, watteähnlich	Struktur allgemein verringert, der Knochen ist verdickt, porös, aufgelockert, kleine, feinfleckige Verdichtungen	entsprechend der schnelleren Resorption herdförmige Schattenausfälle	„landkartenartige" Erweichungsherde	erhebliche Schattenausfälle in der Spongiosa, leichte Zackenbildung

LITERATUR-VERZEICHNIS

Albertini A. v., Über Sarkombildung auf dem Boden der Ostitis deformans Paget. Virchows Arch. 1928, 268 S. 259.

Askanazy M., Knochenmark, Lymphogranulomatose. Henke-Lubarsch, Hb. d. spez. path. Anatomie u. Histologie.

Ask-Upmark, Klin. Wschr. 1932, I S. 288.

Axhausen G., Histologische Studien über Ursache und Ablauf d. Knochenumbaus i. osteoplastischen Carcinom. Virchows Archiv 1909, 195 S. 358.

Bergmann E., Ostitis fibrosa und ihre Ausgänge. Arch. klin. Chir. 1925, 136 S. 308.

Chiari H., Die generalisierte Xanthomatose vom Typus Schüller-Christian. Erg. Path. 1931, 24 S. 396.

Christeller E., Die Formen der Ostitis fibrosa und der verwandten Knochenerkrankungen. Erg. Path. 1923, 20 S. 1.

Copeland M. M., Bone metastases. Radiology 1931, 16 Nr. 2 S. 198.

Fedder L., Ostitis deformans mit sek. Rundzellensarkomatose. Fortschr. Röntgenstr. 1923 bis 1924, 31 S. 391.

Geschickter C. F. and M. M. Copeland, Multiple Myeloma. Arch. Surg. 1928, 16 S. 807.

Hand A., Defects of membranos bones and polyuria in Childhoods. Is it dyspituitarism? Amer. I med. Sci. 1921, 162 S. 509.

Jores A., Klin, Wschr. 1931, 2 S. 2352.

Looser E., Ostitis deformans Paget. Lehrbuch der Röntgendiagnostik. Schinz-Baensch-Friedl.

— Recklinghausensche Knochenerkrankung. Lehrb. d. Röntgendiagnostik. Schinz-Baensch-Friedl.

— Über Ostitis deformans Paget und Ostitis fibrosa Recklinghausen. Schweiz. med. Wochenschr. 1926, 24 S. 598.

— Über Cysten und braune Tumoren der Knochen. Dtsch. Z. Chir. 1925, 189 S. 113.

Magnus A.-Lewy, Multiple Myelome. Zeitschr. f. klin. Med. 126.

Markowitz E., Röntgendiagnostik d. Knochen u. Gelenkerkrankungen.

Pick L., Zur Diagnose des Morbus Gaucher, Niemann-Pick und Schüller-Christian. Berl. med. Ges. Med.-Klin. 1929, 11 S. 448.

Recklinghausen E., Die fibröse und deformierende Ostitis, die Osteomalazie und die osteoplastische Carcinose in ihren gegenseitigen Beziehungen. Festschr. d. Ass. f. Virchow. Berlin 1891.

Schüller A., Über zirkumscripte Osteoporose des Schädels. Med. Klinik 1929, S. 631.

— Über eigenartige Schädeldefekte im Jugendalter. Fortschr. Röntgenstrahlen 1915/16, 23 S. 12.

— Erkrankungen der Schädelknochen. Verh. dtsch. Röntgenges. 1929. Fortschr. Röntgenstr. 1929, 40, Kongreßheft S. 81.

Speiser F., Sarkombildung bei Ostitis deformans. Arch. f. kl. Ch. 1927.

Spiller U., Das multiple Myelom als Ursache „kryptogener" Anaemien. Dtsch. med. Wochenschr. 1935, 33 S. 1305.

Es sei mir zum Schluß gestattet, Herrn Prof. Dr. Büttner und Herrn Prof. Dr. Reinwein meinen ergebensten Dank für die Überlassung des Materials zur Anfertigung und die liebenswürdige Durchsicht, sowie für die Übernahme des Referates auszusprechen.

LEBENSLAUF.

Ich, Hermann Josef Fischer, Sohn des Studiendirektors Dr. Josef Fischer, wurde am 9. 10. 1906 in Köln geboren. Ich besuchte die Volksschule in Köln und Dillingen a. Saar, dann das Realgymnasium in Dillingen, und nach Ausweisung meines Vaters aus dem Saargebiet die Realgymnasien in Köln, M.Gladbach und Hagen. In Hagen bestand ich Ostern 1925 die Reifeprüfung. Anschließend arbeitete ich ½ Jahr als Volontär in der Akkumulatorenfabrik-Hagen. Dann besuchte ich 2 Semester die Techn. Hochschule in Aachen und 1 Semester die Techn. Hochschule in München. Mein medizinisches Studium begann ich dann Ostern 1927 in Gießen, wo ich S.S. 1929 das mediz. Vorexamen und S.S. 1932 das Staatsexamen bestand. Als Medizinalpraktikant war ich 5 Monate in der Med. Poliklinik Gießen und 7 Monate in der Univ.-Frauenklinik Gießen tätig. Sodann wurde ich Assistenzarzt am Vincenzhospital in Duisburg, wo ich bis Frühjahr 1935 blieb. Entsprechend § 14 der Zul.-Bed. übernahm ich mehrere Landpraxisvertretungen und war Lagerarzt eines Arbeitsdienstlagers.